

СТОМАТОЛОГИЧЕСКИЕ КОМПОЗИЦИИ ДЛЯ УХОДА ЗА ПОЛОСТЬЮ РТА НА ОСНОВЕ СОЕДИНЕНИЙ ЦИНКА

ORAL HEALTH: A TOOTHPASTE AND MOUTHRINSE CONTAINING ZINC SALTS

И.С. Бобр^{1}, З.Х. Бабаниязова², Л.А. Дмитриева¹*

I.S. Bobr^{1}, Z.Kh. Babaniyazova², L.A. Dmitrieva¹*

¹ Московский государственный медико-стоматологический университет, Москва

² ЗАО «Ацизол Фарма», Москва

¹ Moscow State University of Medicine and Dentistry, Moscow, Russia

² CJSC «Acyzol Pharma», Moscow, Russia

КЛЮЧЕВЫЕ СЛОВА: цинк, Ацизол, зубная паста, ополаскиватель для полости рта, пародонтит

KEY WORDS: zinc, Acizol, toothpaste, mouthrinse, periodontitis

РЕЗЮМЕ: Показана высокая эффективность зубной пасты и ополаскивателя для полости рта, содержащих металлокомплексы цинка — Ацизол при включении их в комплексную терапию воспалительных заболеваний пародонта.

ABSTRACT: High efficiency of a toothpaste and mouthrinse, containing Acizol is proved at their inclusion in complex therapy of inflammatory periodontal diseases.

ВВЕДЕНИЕ

В комплексной терапии воспалительных заболеваний пародонта в течение многих лет используются цинксодержащие зубные пасты. Хорошо изучена эффективность солей цинка в отношении зубного налета, доказано их ингибирующее влияние на микробную биопленку (Narraj et al., 1983; Saxton et al., 1986; Giertsen et al., 1987; Saxton, van der Ouderaa, 1989; Baehni, Takeuchi, 2003; Orbak et al., 2007). Наши предыдущие экспериментальные и клинические исследования показали высокую эффективность Ацизола в комплексном лечении воспалительных заболеваний пародонта (Некрасов и др., 2006, 2007; Бобр, 2007, 2009; Бабаниязов и др., 2008). Препарат использовали в качестве средства общей и местной терапии. Однако назначение Ацизола в виде аппликаций на слизистую оболочку десны в некоторой степени затрудняло его самостоятельное применение у пациентов. Доказанная эффективность местного использования Ацизола и не-

обходимость следования высоким требованиям к современным средствам индивидуальной гигиены определили актуальность оценки эффективности новых лекарственных форм Ацизола.

Цель исследования: изучить клиническую эффективность зубной пасты и ополаскивателя для полости рта, содержащих Ацизол (производство фирмы «SPLAT»), в комплексной терапии хронического генерализованного пародонтита.

МАТЕРИАЛЫ И МЕТОДЫ

Клиническая часть работы выполнена на кафедре терапевтической стоматологии факультета последипломного образования (ФПДО), на кафедре стоматологии общей практики ФПДО, в отделении пародонтологии клинико-диагностического центра Московского государственного медико-стоматологического университета, в стоматологической клинике. С целью систематизации отбора пациентов для исследования были разработаны критерии включения и исключения пациентов.

Основными критериями включения пациентов в исследование служили:

1. Общие критерии включения:

- а) пациенты в возрасте 40–60 лет;
- б) пациенты, способные понять и проявить желание подписать информированное согласие и отвечать всем критериям включения;
- в) адекватное отношение пациента к собственному здоровью и здоровью полости рта в частности.

* Адрес для переписки: Бобр Ирина Сергеевна, к.м.н.; e-mail: isb-a@yandex.ru

2. Специфические для исследования критерии включения:

- а) заинтересованность пациента в лечении по предложенной схеме;
- б) соблюдение пациентом правил гигиены полости рта;
- в) клиническая картина хронического генерализованного пародонтита;
- г) полноценный курс проведенного лечения.

В качестве достоверных критериев хронического генерализованного пародонтита были определены следующие признаки:

1) субъективные: наличие кровоточивости десны в течение длительного периода, болезненные ощущения в деснах, нарушение функции жевания;

2) объективные: кровоточивость десны при зондировании, воспаление десны с преобладанием катаральных явлений, наличие патологических пародонтальных карманов, наличие над- и поддесневых зубных отложений, потеря пародонтального прикрепления, подвижность зубов, деструктивные изменения костной ткани альвеолярных отростков челюстей.

Перед включением пациента в исследование были обсуждены все возможные преимущества участия в исследовании и все возможные побочные эффекты. Пациенты, участвующие в исследовании, прочитывали и подписывали информированное согласие, документ, который на доступном пациенту уровне объясняет все проводимые процедуры, все возможные побочные эффекты.

Основными критериями исключения пациентов были:

1. Общие критерии исключения:

- а) пациенты моложе 40 и старше 60 лет;
- б) пациенты с заболеваниями крови, онкологической патологией, системным остеопорозом, некомпенсированной формой сахарного диабета или тиреотоксикоза, активной формой туберкулеза;
- в) пациенты с анамнезом психического расстройства или алкогольной (наркотической) зависимости в течение последних двенадцати месяцев;
- г) курение в настоящий момент;
- д) пациенты, в течение длительного времени принимающие лекарственные препараты, влияющие на свертываемость крови или прошедшие курс лечения антибиотиками;
- е) беременность и кормление грудью;
- ж) пациенты могут быть исключены из исследования по собственному желанию, если участие в исследовании не в интересах пациента.

2. Специфические для исследования критерии исключения:

- а) пациенты, у которых отмечается аллергическая реакция к препарату исследования — Ацизолу;
- б) пациенты, не соблюдающие правила гигиены полости рта;
- в) пациенты, не согласные с планом лечения.

Было обследовано и проведено лечение 62 пациентов в возрасте от 40 до 60 лет с хроническим генерализованным пародонтитом (ХГП) различной степени тяжести.

У 18 человек диагностирована легкая степень (ХГПЛ), у 29 — средняя (ХГПС), у 15 — тяжелая степень заболевания (ХГПТ) (рис. 1).

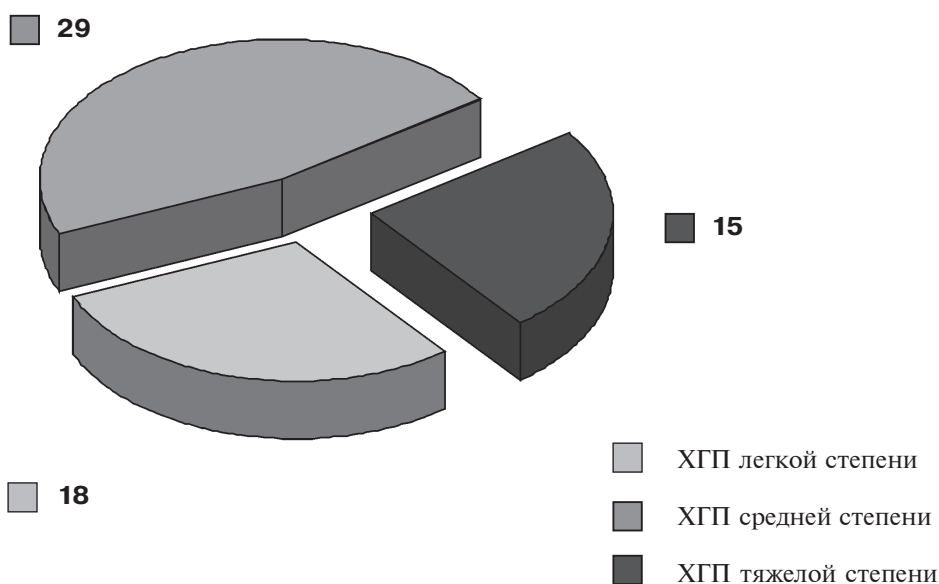


Рис. 1. Распределение пациентов по степени тяжести пародонтита

Клиническое обследование проводили по общепринятой схеме. В медицинской карте фиксировали паспортные данные пациента, наличие сопутствующих хронических заболеваний, данные стоматологического обследования: индексную оценку состояния полости рта.

В работе использовали зубную формулу, рекомендованную ВОЗ (1985):

18 17 16 15 14 13 12 11 21 22 23 24 25 26 27 28
48 47 46 45 44 43 42 41 31 32 33 34 35 36 37 38

Использованные при обследовании пациентов с патологией пародонта индексы (гигиенические и гингивальные), дающие комплексную оценку состояния тканей пародонта (уровень гигиены полости рта, наличие воспаления в десне, распространенность и интенсивность процесса), позволили проследить за динамикой воспалительных процессов в пародонте.

В ходе регистрации пародонтологического статуса оценивали индекс гигиены полости рта (ОНИ-S) по методу J.C. Green, J.R. Vermillion (1964). Степень воспаления десны оценивали индексом кровоточивости десневой борозды (SBI) по H.R. Muhlemann в модификации I. Cowell (1975).

В зависимости от выбранной схемы лечения пациенты были разделены на однородные репрезентативные группы:

I группа (AI) — 20 человек, которым наряду с традиционным лечением назначали зубную пасту и ополаскиватель для полости рта, содержащие Ацизол. Комплекс лечебных мероприятий по традиционной схеме включал:

1. Обучение правилам индивидуальной гигиены полости рта (с использованием модели зубного ряда и средств гигиены) и контроль в процессе всего курса лечения. Все участники исследования использовали одинаковые зубные щетки (с мягкой щетиной) и обучены унифицированному методу гигиенического ухода за полостью рта.

2. Удаление над- и поддесневых зубных отложений с помощью инструментов специального назначения и ультразвукового аппарата «mini Master Piezon» (EMS, Швейцария).

3. По показаниям проводили кюретаж пародонтальных карманов (ПК) с использованием зоноспецифических кюрет Грейси (Hu-Friedy, США).

4. При необходимости проводили функциональное избирательное шлифование зубов, устранение травматической окклюзии.

5. Для устранения патологической подвижности зубов выполняли временное или постоянное шинирование при помощи стекловолоконных шнуров «Glassarm» или лент.

6. Все пациенты нуждались в санации полости рта. По показаниям проводили лечение кариеса и его осложнений, восстановление анатомической формы зубов — пломбирование, устранение нависающих краев пломб, травмирующих коронок, протезов.

7. При необходимости протезирования составляли план и проводили лечение совместно со стоматологом-ортопедом.

Пациенты чистили зубы пастой с Ацизолом 2 раза в день утром и вечером после еды по 3 мин в течение 1 месяца. Ополаскиватель с Ацизолом использовали в виде ротовых ванночек 2—3 раза в день после чистки зубов 30 с в течение 1 месяца.

II группа (AII) — 20 человек, которые кроме указанного выше лечения принимали Ацизол в виде капсул по 120 мг 1 раз в день утром после завтрака, запивая водой, с периодичностью через 2 дня на третий день общим количеством 10 капсул на курс лечения.

III группа (AIII) — 22 человека, которым наряду с приемом Ацизола внутрь проводили местное лечение в виде аппликаций 3—6% раствора Ацизола на слизистую оболочку десны на 10—15 мин 2—3 раза в день в течение 14 дней.

РЕЗУЛЬТАТЫ И ОБСУЖДЕНИЕ

Все пациенты, участвующие в исследовании, во время первого посещения предъявляли жалобы, характер которых зависел от тяжести патологического процесса. При ХГП легкой степени жаловались на кровоточивость десен, иногда на тупые боли ноющего характера в деснах. При ХГП средней степени — на кровоточивость, отечность и болезненные ощущения в деснах, подвижность зубов, при ХГП среднетяжелой и тяжелой степени присоединялись жалобы на неприятный запах изо рта, оголение шеек зубов, подвижность зубов.

При исходном осмотре было выявлено, что состояние полости рта у участников исследования характеризовалось неудовлетворительным уровнем гигиены. Клиническое обследование пациентов выявило изменения, соответствующие тяжести хронического генерализованного пародонтита. При объективном осмотре пациентов была выявлена гиперемия и отечность папиллярной (при легкой степени), маргинальной (при средней степени тяжести), альвеолярной (при тяжелой степени ХГП) десны. Так, показатели индекса гигиены Green-Vermillion (ОНИ — S) составляли 1,3 у пациентов с пародонтитом легкой степени; 2,3 — у пациентов с пародонтитом средней степени; 2,8 — у пациентов с пародонтитом тяжелой степени. Особенно обильные зубные отложения отмечались на язычных поверхностях фронтальных зубов нижней челюсти, а также на щечных поверхностях жевательных зубов верхней челюсти. Кровоточивость чаще всего возникала сразу же после проведения кончиком зонда по стенке кармана, но всегда находилась в пределах 30 с. Индекс SBI составлял 27,3% — у пациентов с пародонтитом легкой степени, 76,2% — у пациентов с пародонтитом средней степени, 85,1% — у пациентов с пародонтитом тяжелой степени (табл. 1).

Таблица 1. Показатели исходного стоматологического статуса пациентов с ХГП различной степени тяжести до лечения ($M \pm m$)

Показатель	ХГП легкой степени (n = 18)	ХГП средней степени (n = 29)	ХГП тяжелой степени (n = 15)
ОНИ-S, баллы	1,3 ± 0,2	2,3 ± 0,3	2,8 ± 0,2
SBI, %	27,3 ± 2,2	76,2 ± 3,4	85,1 ± 5,2

Из таблицы видно, что у пациентов группы АI после лечения имеется выраженная тенденция к улучшению стоматологического статуса, подтвержденная положительной динамикой использованных индексов. В группах АII и АIII отмечалось значительное улучшение клинической картины, подтвержденное достоверным снижением индексов, однако значимой разницы для групп АII и АIII не выявлено. При сравнении показателей в группах АII и АIII стоит отметить, что редукция индекса ОНИ-S в группе АII превышает редукцию того же индекса в группе АIII в 1,3 раза при средней и тяжелой степени заболевания. Редукция индекса SBI в группе АII превышает редукцию того же индекса в группе АIII на 2—10%.

Полученные результаты клинических исследований показали высокую эффективность включения в комплексную терапию воспалительных заболеваний пародонта лекарственных форм Ацизола.

В процессе комплексного лечения хронического генерализованного пародонтита с использованием лекарственных форм Ацизола у пациентов отмечалось улучшение как субъективных, так и объективных проявлений заболевания: уменьшались болезненность и кровоточивость десен. Объективно отмечали уплотнение десневого края, десна приобретала бледно-розовую окраску, наблюдали снижение или полное исчезновение кровоточивости (у пациентов с легкой степенью пародонтита). Выявлялась положительная динамика клинических индексов. По-видимому, благодаря значительному улучшению гигиены полости рта (по данным динамики индекса ОНИ-S), применение зубной пасты и ополаскивателя, содержащих Ацизол, способствует снижению воспалительных явлений и улучшению состояния тканей пародонта за небольшой период времени. Наблюдалась нормализация микроциркуляции в тканях десны (по данным динамики индекса SBI). Вероятно, выраженное снижение показателей индекса кровоточивости обусловлено ингибирующим действием цинка, входящего в состав пасты и ополаскивателя, в отношении зубного налета как одного из ключевых факторов возникновения и развития воспалительных заболеваний тканей пародонта.

Наибольшая эффективность наблюдалась при комбинированном использовании Ацизола внутри

и местно. Несмотря на то что значимых различий для групп АII и АIII зафиксировано не было, отмеченная разница по средним величинам показателей индексов свидетельствует в пользу преимущественного использования Ацизола в виде зубной пасты и ополаскивателя по сравнению с местным применением раствора Ацизола в виде аппликаций. В пользу введения в схему комплексного лечения воспалительных заболеваний пародонта лекарственных форм Ацизола в виде пасты и ополаскивателя свидетельствует тот факт, что пациентам самостоятельно (в домашних условиях) удобнее применять и дозировать зубную пасту и ополаскиватель, чем аппликации.

Проведенное клиническое исследование продемонстрировало высокую эффективность зубной пасты и ополаскивателя для полости рта, содержащих Ацизол, при включении их в комплексную терапию воспалительных заболеваний пародонта.

Переносимость зубной пасты и ополаскивателя для полости рта, содержащих Ацизол, во всех случаях была хорошая. Изменения вкусовой чувствительности, окрашивания тканей полости рта, повышения чувствительности зубов, раздражающего действия в отношении мягких тканей полости рта отмечено не было.

Оценка значений индексов проводилась при контрольных осмотрах перед началом исследования и через 1 месяц после начала лечения, через 6—8 ч после процедуры чистки зубов. При этом путем сравнения показателей гигиенического индекса ОНИ-S оценивали очищающую эффективность зубной пасты, а ее противовоспалительное действие определяли с помощью индекса SBI, указывающего степень воспаления десны.

Через 3—4 недели после начала лечения все пациенты отмечали значительное улучшение состояния десен, исчезновение боли, неприятного запаха изо рта.

У всех пациентов объективно отмечено уплотнение десневого края, снижение кровоточивости десен.

Клиническое улучшение подтвердилось положительной динамикой стоматологических индексов. Так, в группе пациентов, которые использовали зубную пасту и ополаскиватель с Ацизолом (группа АI), индекс гигиены ОНИ-S, изначально соответ-

ствующий неудовлетворительному гигиеническому состоянию полости рта, снизился в 3,2 раза и составил 0,4 балла у пациентов с легкой степенью пародонтита, у пациентов со средней степенью снизился в 3,3 раза (0,7 балла), у пациентов с тяжелой степенью — в 2,2 раза (1,3 балла). Значение индекса SBI снизилось в 3,8 раза и составило 7,1% у пациентов с ХГПЛ, снизилось в 7 раз у пациентов с ХГПС (10,8%), в 6,9 раза у пациентов с ХГПТ (12,3%).

В группе пациентов, которые наряду с зубной пастой и ополаскивателем принимали Ацизол внутрь (группа АП), отмечено снижение показателей индекса ОНІ-S у пациентов с ХГПЛ в 6,5 раза (0,2 балла), снижение в 7,6 раза (0,3) у пациентов с ХГПС, в 4,6 раза у пациентов с ХГПТ (0,6). Индекс SBI в этой группе у пациентов с легкой сте-

пенью пародонтита снизился в 5,9 раза и составил 4,6%, у пациентов со средней степенью снизился в 8,5 раза (9,0%), у пациентов с тяжелой степенью — в 8,2 раза (10,4%).

В группе пациентов, которым был назначен Ацизол внутрь и местно в виде аппликаций (группа АПП), ОНІ-S у пациентов с легкой степенью пародонтита достоверно снизился в 6,5 раза и составил 0,2 балла, у пациентов со средней степенью — в 5,8 раза (0,4 балла), у пациентов с тяжелой степенью — в 3,5 раза (0,8 балла). Индекс SBI у пациентов с легкой степенью пародонтита достоверно уменьшился в 5,4 раза и составил 5,1%, у пациентов со средней степенью — в 8,1 раза (9,4%), у пациентов с тяжелой степенью — в 8 раз (10,6%) (табл. 2).

Таблица 2. Индексная оценка через 1 месяц от начала лечения ($M \pm m$)

Группы		Показатель	ОНІ-S, баллы	SBI, %
АІ	Ацизол местно (паста + ополаскиватель) n = 20	ХГПЛ	0,4 ± 0,1	7,1 ± 0,3
		ХГПС	0,7 ± 0,1	10,8 ± 0,5
		ХГПТ	1,3 ± 0,1	12,3 ± 0,9
АП	Ацизол внутрь + местно (паста + ополаскиватель) n = 20	ХГПЛ	0,2 ± 0,1	4,6 ± 0,2
		ХГПС	0,3 ± 0,1	9,0 ± 0,4
		ХГПТ	0,6 ± 0,2	10,4 ± 0,5
АПП	Ацизол внутрь + местно (аппликации) n = 22	ХГПЛ	0,2 ± 0,1	5,1 ± 0,8
		ХГПС	0,4 ± 0,1	9,4 ± 0,8
		ХГПТ	0,8 ± 0,1	10,6 ± 0,4

ЛИТЕРАТУРА

- Бабаниязов Х.Х., Трофимов Б.А., Бобр И.С. Опыт изучения фармакологических свойств Ацизола в эксперименте и клинике // Вестник восстановительной медицины. 2008. № 5А(28). С. 7—11.
- Бобр И.С. Применение Ацизола в комплексном лечении хронического генерализованного пародонтита // Труды XXIX итоговой конференции общества молодых ученых ИГМСУ. М., 2007. С. 43—44.
- Бобр И.С. Сравнительная экспериментально-клиническая оценка сочетанного использования средств, обладающих противогипоксантным, антиоксидантным действием и антисептиков в комплексном лечении воспалительных заболеваний пародонта при сахарном диабете II типа. Дис... канд. мед. наук. М., 2009. 120 с.
- Некрасов М.С., Бабаниязов Х.Х., Нечипоренко С.П., Бобр И.С. Средство для лечения заболеваний пародонта. Патент № 2301062 от 20.06.2007. Бюл. № 17.
- Некрасов М.С., Бабаниязова З.Х., Нечипоренко С.П., Бобр И.С. Изучение эффективности Ацизола при заболеваниях пародонта // Научные труды XIII Российского национального конгресса «Человек и лекарство». М., 2006. С. 224—225.
- Baehni P.C., Takeuchi Y. Anti-plaque agents in the prevention of biofilm-associated oral diseases // Oral Dis. 2003, 9:23.
- Giertsen E., Svaton B., Saxton A. Plaque inhibition by hexetidine and zink // Scand J Dent Res. 1987, 95(1):49—54.
- Harrap G.J., Saxton C.A., Best J.S. Inhibition of plaque growth by zinc salts // Journal of Periodontal Research. 1983, 18(6):634—642.

Orbak R., Kara C., Ozbek E., Tezel A., Demir T. Effects of zinc deficiency on oral and periodontal diseases in rats // *Journal of Periodontal Research*. 2007, 42(2):138—143.

Saxton C.A., Harrap G.J., Lloyd A.M. The effect of dentifrices containing zinc citrate on plaque growth and oral

zinc levels // *Journal of Clinical Periodontology*. 1986, 13(4):301—306.

Saxton C.A., van der Ouderaa F.J.G. The effect of a dentifrice containing zinc citrate and Triclosan on developing gingivitis // *Journal of Periodontal Research*. 1989, 24(1):75—80.